



**CERTIFICATION**

MQR® editorial certifies, that this article:

**Preexcitation Syndrome: Case Report**

**Síndrome de preexcitación: Caso Clínico**

**PEER REVIEW** - "Aceptada para su publicación después de superar un proceso de doble revisión ciega externa"

Fechas de recepción: 12-ENE-2024 aceptación: 16-FEB-2024 publicación: 15-MAR-2024

**Authors:**

Gualpa-Abad, Nube Beatriz  
Universidad Católica de Cuenca  
Cuenca– Ecuador

Cobos-Alvarracin, Marcia Yolanda  
Universidad Católica de Cuenca  
Cuenca– Ecuador



[beatrizgualpa78@gmail.com](mailto:beatrizgualpa78@gmail.com)



[mcobos@ucacue.edu.ec](mailto:mcobos@ucacue.edu.ec)



<https://orcid.org/0000-0002-8753-742X>



<https://orcid.org/0000-0003-3390-2185>

Ávila-Vinueza, Johanna Priscila  
Universidad Católica de Cuenca  
Cuenca– Ecuador



[johanna.avila@ucacue.edu.ec](mailto:johanna.avila@ucacue.edu.ec)



<https://orcid.org/0000-0003-2264-6876>

**Published:**

Vol. 8 Núm. 1 (2024): Revista Científica MQRinvestigar: pag. 1933-1948.  
DOI: <https://doi.org/10.56048/MQR20225.8.1.2024.1933-1948>  
Indexado en **Latindex 2.0** ISSN-L **2588-0659**

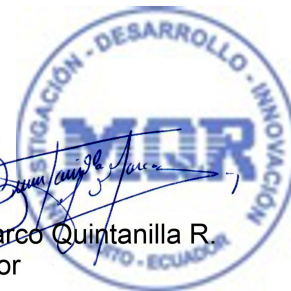


<http://www.investigarmqr.com/>

Cordially yours,  
MQRInvestigar - Director



Firmado electrónicamente por:  
**MARCO ANTONIO  
QUINTANILLA  
ROMERO**



Dr. Marco Quintanilla R.  
Director

